

# Zur akuten Niereninsuffizienz infolge der Überdosierung von ACE-Hemmern und der gleichzeitigen Gabe von Diuretika

Gisela Niebch

## In Kürze

**Es wird über eine Katze berichtet, die wegen Foetor ex ore und blutiger Salivation vorgestellt wurde. Sie zeigte neben persistierenden Vomitus einen schwankenden Gang. Vor einem Jahr war die Diagnose „Herzinsuffizienz“ gestellt worden. Die Therapie erfolgte mit hohen Dosen des ACE-Hemmers Enalapril sowie Furosemid. Bei der klinischen Untersuchung wurden Anzeichen eines akuten Nierenversagens bzw. einer Azotämie festgestellt. Die Nierenwerte waren massiv erhöhte. Die Katze erhielt seit über einem Jahr mehr als das Doppelte der empfohlenen Dosis. Nach der Reduktion der Enalapril-Dosis, dem Absetzen des Furosemids und der Gabe von Infusionen normalisierten sich die Nierenwerte. Sie blieben bei in Kontrolluntersuchungen über einem Zeitraum von 60 Tage im Referenzbereich. Auf die Gefahren der Überdosierung eines ACE-Hemmers wird hingewiesen, besonders bei der zusätzlichen Gabe von Diuretika. Bei herzinsuffizienten Tieren erscheint die individuelle Dosisanpassung eines ACE-Hemmers als sehr wichtig.**

## Kasuistik

Der Patient, eine weiblich-kastrierte, sieben Jahre alte Europäisch-Kurzhaar-Katze, wurde von den Besitzern wegen Foetor ex ore und blutigem Speichelfluss in der Klinik vorgestellt. Weitere Symptome waren Vomitus und einen schwankenden Gang. Bei der Anamneseerhebung berichteten die Besitzer, dass vom Haustierarzt ohne weiterführende Diagnostik die Diagnose „Herzinsuffizienz“ gestellt worden sei. Die Therapie bestand aus dem

ACE-Hemmer Enalapril und dem Diuretikum Furosemid. Bei der klinischen Untersuchung zeigte die Katze ein reduziertes Allgemeinbefinden. Blutiger Speichel hing fadenartig an den Lefzen und die Maulschleimhaut wies einen üblen Geruch auf. Die Untersuchung der Maulhöhle ergab drei etwa linsengroße ulzerierte Areale auf der Zunge. Die Körpertemperatur war herabgesetzt. Der Gang war schwankend, die spezielle neurologische Untersuchung lieferte darüber hinaus keine Auffälligkeiten.

In der Ultraschalluntersuchung zeigten beide Nieren einen hochgradig verwaschenen Rinden- und Markbereich (Abb. 1). Das übrige Abdomen war sonographisch unauffällig.

Die Echokardiographie ergab mit 5,5 mm Durchmesser eine geringgradige Hypertrophie des linken Ventrikels.

Bei der serologischen Untersuchung ergaben sich massiv erhöhte Werte von Harn-

stoff, Kreatinin und Phosphat (Tab. 1).

## Diagnose

Die Azotämie und die typischen Symptome einer Urämie, wie Erosionen im Bereich der Mundschleimhaut und Vomitus, führten zusammen mit den Ultraschallbefunden zu der Diagnose der Niereninsuffizienz.

Bei der Suche nach möglichen Ursachen stand die Abklärung der verabreichten Dosierung des ACE-Hemmers und des Diuretikums im Vordergrund. Es stellte sich heraus, dass bei einem Körpergewicht des Patienten von 5,2 kg 1 x täglich morgens 5 mg Enalapril gegeben wurden. Die verabreichte Dosis betrug demnach ca. 1 mg/kg KGW Enalapril. Die gewählte Dosierung entsprach der doppelten bis vierfachen empfohlenen Menge (0,25 - 0,5 mg/kg). Das Diuretikum Furosemid erhielt die Katze in einer Dosierung von 0,5 mg/kg 2 x täglich.

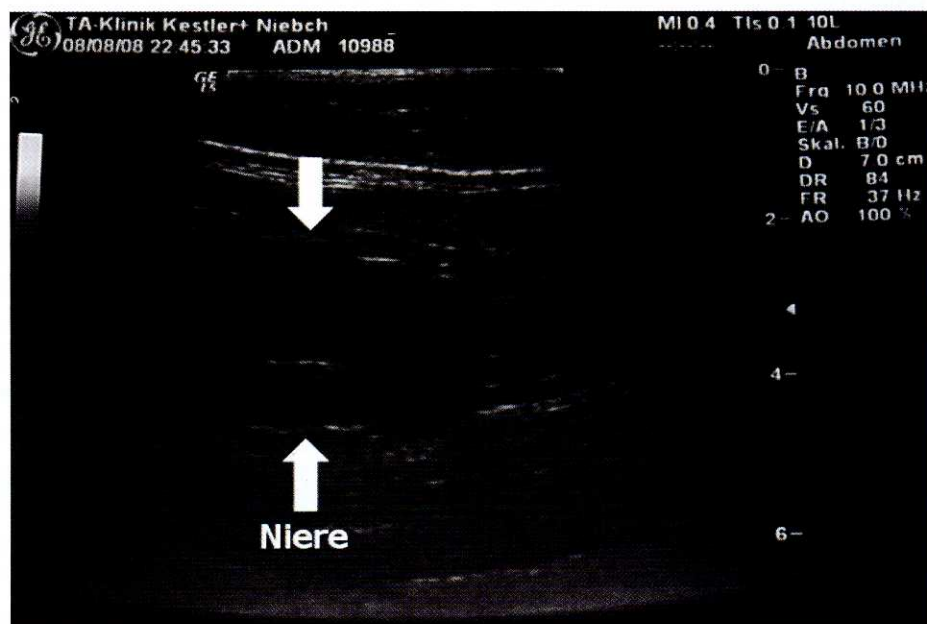


Abb. 1: Sonographie der Nieren mit verwaschenem, wenig differenzierten Rinden- und Markbereich.

Tabelle 1: Blutbild und Serologie

Tag 1 - Erstvorstellung

Harnstoff	+	130	mg/dL	16-36
Kreatinin	+	10,4	mg/dL	0,8-2,4
Phosphat	+	16,1	mg/dL	3,1-7,5

Tag 3

Albumin		3,0	g/dL	2,6-3,9
Harnstoff	+	130	mg/dL	16-36
Kreatinin	+	4,5	mg/dL	0,8-2,4
Globulin	+	5,7	g/dL	2,8-5,1
Glukose		121	mg/dL	71-159
Phosphat		5,9	mg/dL	3,1-7,5
Totalprotein		8,6	g/dL	5,7-8,9

Tag 6

ALKP		31	U/L	14-111
ALT		46	U/L	12-130
Harnstoff	+	67	mg/dL	16-36
Kreatinin	+	3,3	mg/dL	0,8-2,4
Glukose		128	mg/dL	71-159
Phosphat		4,3	mg/dL	3,1-7,5
Totalprotein		9,2	g/dL	5,7-8,9
Hkt		40,2	%	24-45
Hgb		12,7	g/dL	8-15
MCHC		31,6	g/dL	30-36,9
WBC		8,9	x10 <sup>9</sup> /L	5-18,9
Granulozyten		6,8	x10 <sup>9</sup> /L	2,5-12,5
Granulozyten		76	%	
L/M		2,1	x10 <sup>9</sup> /L	1,5-7,8
L/M		24	%	
PLT		172	x10 <sup>9</sup> /L	175-500

Tag 18

Harnstoff		32	mg/dL	16-36
Kreatinin	+	2,6	mg/dL	0,8-2,4

Tag 60

Harnstoff		28	mg/dL	16-36
Kreatinin		1,8	mg/dL	0,8-2,4

lich. Gesunde Hunde vertragen selbst über längere Zeiträume bis zu 30-fache Überdosierungen ohne eine Intoxikation zu entwickeln.

Eine nicht zu unterschätzende Gefährdung besteht allerdings bei Tieren mit vorgeschädigten Nieren, Herzinsuffizienz, eingeschränkter Nierenperfusion sowie bei der gleichzeitigen Gabe von zusätzlichen vasodilatatorisch wirkenden Medikamenten oder von Diuretika. Eine natriumarme Diät verschärft die Situation zusätzlich. In diesen Fällen ist durch Salz- und Wasserverluste das RAAS bereits aktiviert, so dass bereits eine (sonst gut tolerierte) 2- bis 3-fache Überdosierung zu einem starken Blutdruckabfall führt. Die mangelhafte Perfusion führt zu einem anfangs noch reversiblen Ausfall der Filtrationsleistung der Nieren, Mattigkeit, Somnolenz und Ansteigen von Serum-Harnstoff und Kreatinin.

### Pathogenese der akuten Niereninsuffizienz bei der Kombination von ACE-Hemmern mit Diuretika

Eine medikamentell herbeigeführte Diurese führt durch die Reduktion des Blutvolu-

### Wirkung von ACE-Hemmern

Das Angiotensin-Converting-Enzyme (ACE) ist Bestandteil des Renin-Angiotensin-Aldosteron-Systems (RAAS, Abb. 2). Das in der Niere gebildete Renin wandelt hierbei Angiotensinogen in Angiotensin I um. Das Angiotensin-Converting-Enzyme bewirkt zum einen die Umwandlung von Angiotensin I zu Angiotensin II, welches vasokonstriktorisch wirkt. Zum anderen führt das ACE zu einer Inaktivierung des vasodilatatorisch wirkenden Bradykinin. Die Folge ist ein Anstieg des Blutdrucks. Angiotensin II führt schließlich zu einer Ausschüttung von Aldosteron.

Aldosteron bewirkt eine Natrium- und Wasserretention in der Niere mit der Folge eines Anstiegs des Blutvolumens und damit des Blutdrucks. Kalium wird hinge-

gen vermehrt ausgeschieden.

Durch Hemmung des ACE kommt es infolge der Reduktion des Aldosteron-Spiegels zu einer arteriellen und venösen Vasodilatation mit nachfolgender Blutdrucksenkung im Sinne einer Senkung der Vor- und Nachlast.

### Nebenwirkungen von ACE-Hemmern

ACE-Hemmer sind in therapeutischen Dosen gut verträglich.

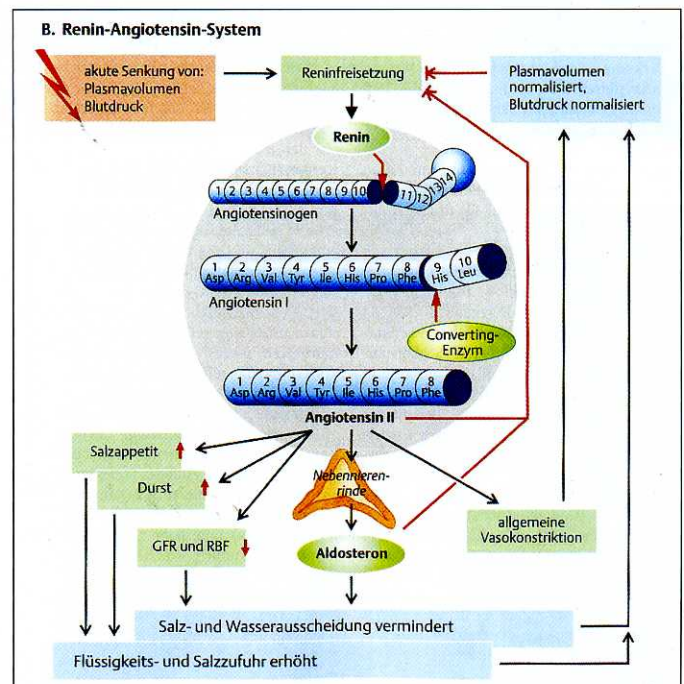


Abb. 2: Das Renin-Angiotensin-System (nach Silbernagl S., A. Despopoulos, Taschenatlas der Physiologie, Georg Thieme Verlag)

