

# Juvenile Zellulitis bei drei Kurzhaardackelwelpen eines Wurfs

Gisela Niebch

## In Kürze

Ein sechs Wochen alter Kurzhaardackelwelp wurde wegen massiven Schwellungen und einer Pustelbildung im Gesicht sowie hochgradig vergrößerten Mandibularlymphknoten vorgestellt. Auffällig waren Appetitlosigkeit und ein reduziertes Allgemeinbefinden. Trotz zweitägiger Antibiose zeigte sich eine Verschlechterung der Symptomatik, woraufhin nach Ausschluss anderer infektiöser Hintergründe die Verdachtsdiagnose der juvenilen Zellulitis gestellt und zusätzlich Glukokortikoide eingesetzt wurden. Der damit herbeigeführten Stagnation folgte eine weitere Verschlechterung mit Knotenbildung auf dem Rücken und Schwellung der Anogenitalregion. Wegen der Therapieresistenz und der massiven Verschlechterung wurde der Welp nach insgesamt 6 Tagen euthanasiert. Die Sektion bestätigte die Verdachtsdiagnose der juvenilen Zellulitis. Im Anschluss entwickelten sich bei zwei weiteren Welpen desselben Wurfs unterschiedlich stark ausgeprägte Symptome der juvenilen Zellulitis. Beide sprachen nach anfänglicher Verschlechterung gut auf eine Therapie mit Antibiotika und Glukokortikoiden an.

## Fallbericht

Ein sechs Wochen alter, weiblicher Kurzhaardackel entwickelte innerhalb eines Tages massive Gesichtsschwellungen und sichtbare Umfangsvermehrungen hinter beiden Kiefergelenken, nachdem am Vortag zunächst nur ein stecknadelkopfgroßer weißer Punkt am Oberlid des linken Auges sichtbar war. Er war laut Besitzer schläfrig und seit einer Woche appetitlos. Bei der klinischen Untersuchung wies der Welp auf ein reduziertes Allgemeinbefinden auf.



Abb. 1: Periorbitale Hautveränderungen

Die Haut im Maulbereich, am Kinn und periorbital war stark verdickt und zeigte eine zum Teil nässende Oberfläche mit krustösen Belägen und Alopezie (Abb. 1 und Abb. 2). Die Haut am Unterkiefer war in geschwollene Falten gelegt. Am Oberlid des linken Auges wies er eine stecknadelkopfgroße Pustel auf. Zudem zeigte er beidseits gelblichen Augenausfluss. Die

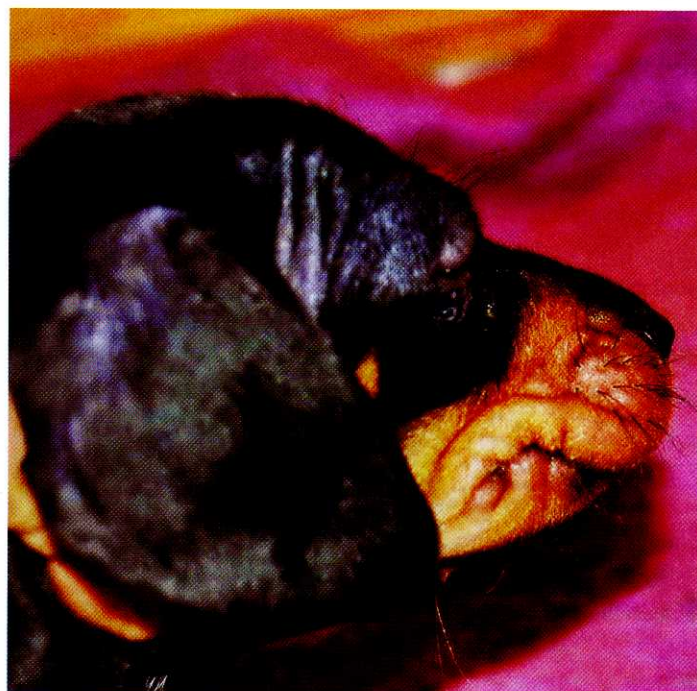


Abb. 2: Nässendes krustöses Ekzem

Lnn. mandibulares waren hochgradig derb geschwollen aber nicht schmerzhaft. Im Ultraschall waren sie homogen echogen; Anzeichen einer Abszedierung bestanden nicht. Wegen des Verdachts eines bakteriellen Hintergrunds unter

Lymphknotenbeteiligung wurde zunächst Amoxicillin und Clavulansäure in einer Dosierung von 10 mg und 2,5 mg/kg KGW zweimal täglich eingesetzt. Da am Folgetag eine Besserung ausblieb, wurde der Welp in eine Spezialklinik überwiesen. Dort wurde mittels Geschabsel und Zytologie ein parasitärer oder infektiöser Hintergrund ausgeschlossen. Mittlerweile

entwickelte der Welp zusätzlich Pusteln auf der Ohrinnenseite.

Aufgrund der Befunde und der ausbleibenden Besserung auf eine reine Antibiose wurde die Verdachtsdiagnose der juvenilen Zellulitis gestellt und die Therapie um die Gabe von Prednisolon in einer Dosierung von 2mg/kg KGW erweitert. Auch die zusätzliche Prednisolongabe führte zu keiner

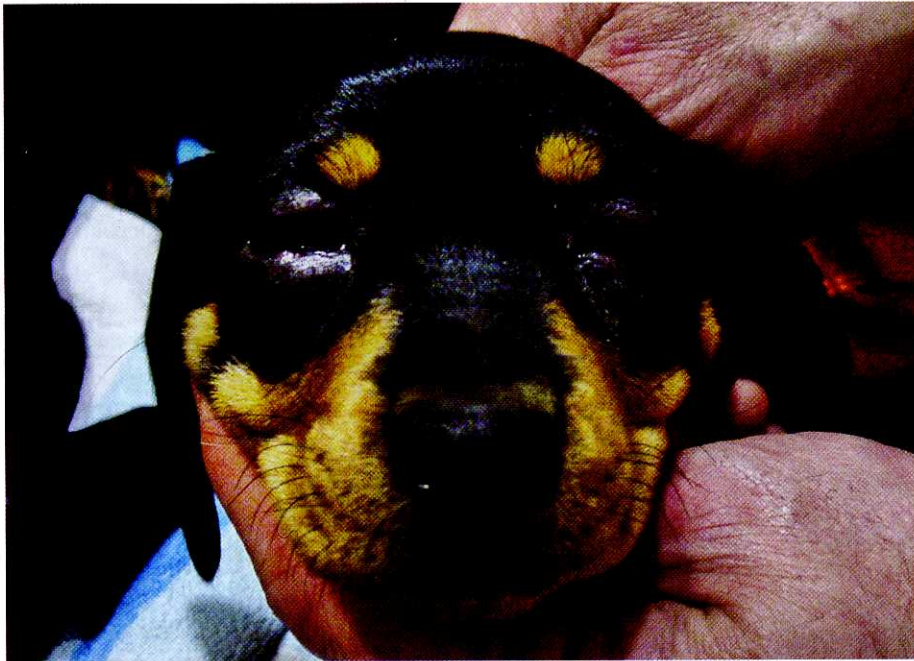

Abb. 3: Erkrankung eines weiteren Welpen aus dem Wurf. Ödematöse Schwellungen und Pustelbildung.

Besserung der Symptome. Wegen der zusätzlichen perakuten Verschlechterung des Allgemeinbefindens mit perinasalen und periokulären Schwellungen sowie Schwellung der Anogenitalregion und knotigen Verdickungen im Rückenbereich wurde der Welpen 6 Tage nach Therapiebeginn euthanasiert und eine pathologische Untersuchung durchgeführt.

## Pathologie und Histologie

Die Haut an Kopf und Vulva zeigte eine ausgeprägte pyogranulomatöse Follikulitis und Perifollikulitis mit Beteiligung einzelner eosinophiler Granulozyten. In den Mandibular- und Halslymphknoten konnte eine pyogranulomatöse Entzündung nachgewiesen werden. Der Nachweis von Pilzen und Parasiten war negativ. Die Befunde bestätigten den Verdacht auf das Vorliegen der juvenilen Zellulitis.

## Weiterer Verlauf

Eine Woche nach Vorstellung des ersten Welpen entwickelten zwei weitere Welpen des Wurfes unterschiedlich stark ausgeprägte Symptome (Abb. 3). Aufgrund des Wunsches des Züchters nach einer Zweitmeinung wurden die Wel-

pen in eine weitere Spezialklinik überwiesen.

Bei der klinischen Untersuchung zeigte die stärker betroffene Hündin ein ungestörtes Allgemeinbefinden bei normaler körperlicher Entwicklung. Sie zeigte beidseits purulenten Augenausfluss und Pustelbildung in beiden Ohrmuscheln. Die Lnn. mandibulares waren mittelgradig geschwollen. Außerdem wies sie geringgra-

dige ödematöse Schwellungen periokulär und perioral auf. Das angefertigte Hautgeschabsel war negativ hinsichtlich eines Milbenbefalles. In der Zytologie der Pusteln konnten Neutrophile und Kokken nachgewiesen werden. Auf die eingeleitete Therapie mit Prednisolon (2 mg/kg KGW) und Amoxicillin (10 mg/kg KGW zweimal täglich) plus Clavulansäure (2,5 mg/kg KGW zweimal täglich) verbesserten sich nach anfänglicher Verschlechterung (Abb. 4) die Symptome nur langsam aber stetig.

## Zur Erkrankung

Bei der juvenilen Zellulitis handelt es sich um eine akute Dermatitis nichtbakterieller Ursache, die deskriptiv auch als *juvenile sterile granulomatöse Dermatitis und Lymphadenitis, juvenile Pyodermie und Lymphadenitis, Jungtierpyodermie, Puppy strangles* oder auch *Big Head* bezeichnet wird.

Sie tritt nur selten auf und beschränkt sich auf die Altersgruppe zwischen ein und vier Monaten. Es sind verschieden Rassen betroffen: Es existiert jedoch eine deutliche Vorkommenshäufigkeit beim Golden Retriever, Dachshund, Labrador, Pointer und Gordon Setter. Es können ne-

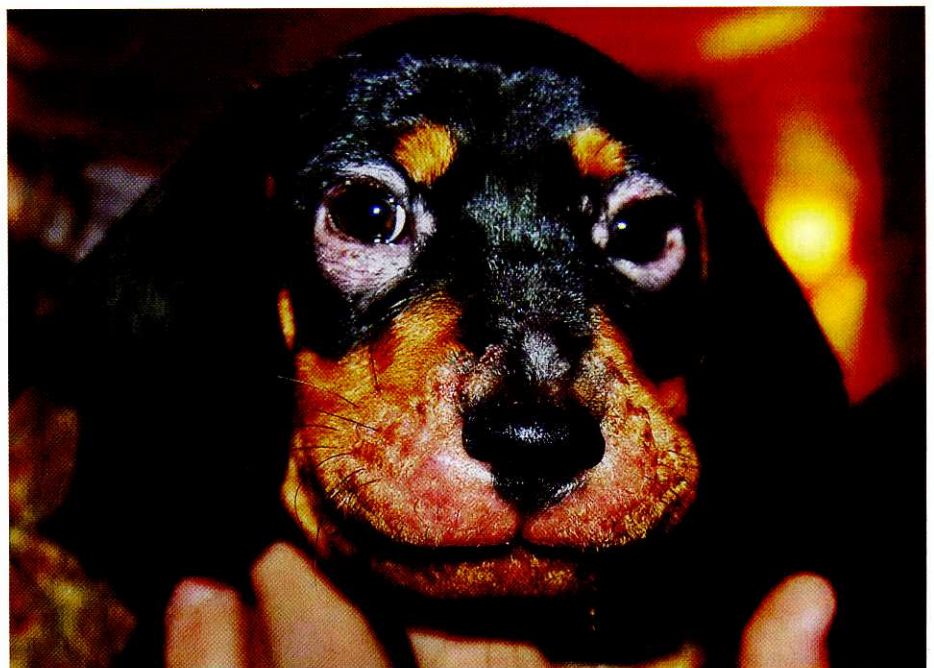


Abb. 4: Verschlechterung des Krankheitsbildes am Anfang der Therapie.

